Канцер-ассоциированные тромбозы

Г.Ю. Сокуренко

Главный врач клиники № 2 Всероссийского центра экстренной и радиационной медицины имени А.М. Никифорова МЧС России,

профессор кафедры сердечно-сосудистой хирургии Северо-западного государственного медицинского университета имени И.И. Мечникова

Санкт-Петербург

2022 год



При поддержке компании Пфайзер

Факторы риска ВТЭО у онкологических пациентов

Локализация ЗНО	•Самый высокий риск при раке поджелудочной железы, мозга, легких, колоректальном раке и лейкозе
Стадия	•Самый высокий риск на последней стадии рака
Время с момента постановки диагноза	•Наиболее высокий риск в течение первых 3 месяцев после диагностирования
Лечение	•Повышенный риск при химиотерапии, терапии стимуляторами эритропоэза, хирургических вмешательствах и установке ЦВК

ВТЭО- венозные тромбоэмболические осложнения; ЗНО – злокачественные новообразования; ЦВК – центрального венозного катетера

Timp JF *et al*, *Blood* 2013;122:1712–1723

Тромбоз как первое проявление злокачественного заболевания

- У 10-20% пациентов со злокачественным новообразованием развивается симптомный тромбоз глубоких вен, осложняющийся или не осложняющийся ТЭЛА [1]
- Приблизительно у 20% пациентов с ВТЭО обнаруживается активный рак [2]

Необходимо специализированное обследование больных с ВТЭО для выявления рака.

Необходимо специализированное обследование больных с раком для выявления бессимптомных ВТЭО.

[1] Barsam SJ, Patel R, Arya R. B J Haem 2013;161:764-777; [2] Laporte S et al Circulation 2008;117:1711-1716

У онкологических пациентов отмечается высокая частота фатальной ТЭЛА и фатального кровотечения по результатам регистра RIETE

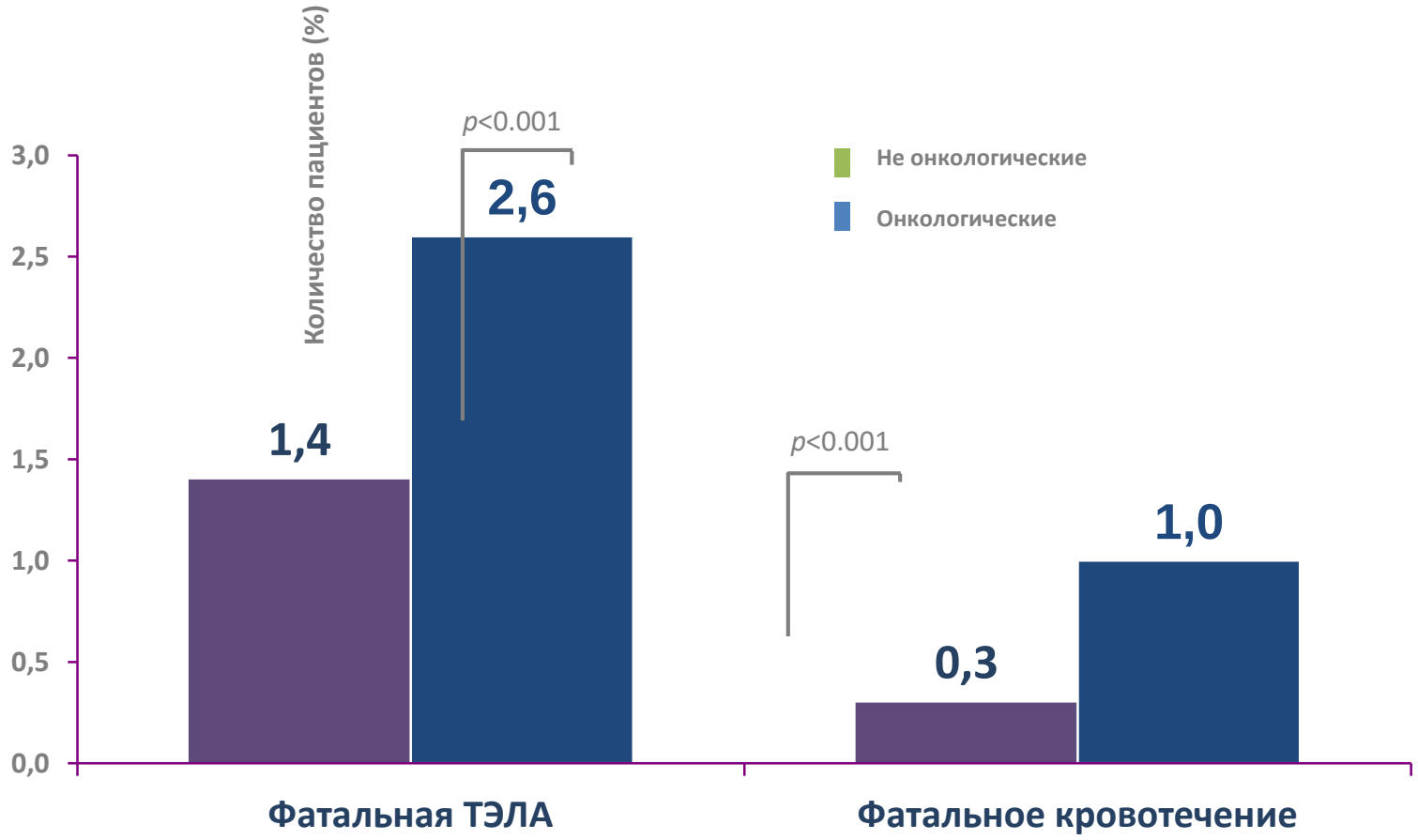

1. Monreal M et al. J Thromb Haemost 2006;4:1950–1956.

Триада Вирхова при раке

- У онкологических пациентов есть все компоненты триады Вирхова, активация которых приводит к протромбогенному состоянию или гиперкоагуляции[1]
- Многие прокоагулянтные факторы, такие как тканевой фактор, раковый прокоагулянт, секретируются или активируются на поверхности клеток многих опухолей[1]
- Увеличиваются также воспроизведение и активность тромбоцитов[1]
- Повреждение эндотелия и изменение кровотока также играет роль как и патологический ангиогенез опухоли[1]
- Все механизмы могут быть множественными и синергичными[2]

Повреждение сосудов

- Повреждение или дисфункция эндотелия, в т.ч. увеличение уровня растворимого Е селектина, тромбомодулина, возможно связанное с химиотерапией
- Потеря антикоагулянтной способности и, как следствие, активация прокоагулянтной в т.ч. повышение активности фактора фон Виллебранта, тканевого фактора, снижение tPA, также возможно связанной с химиотерапией
- Ангиогенез

Триада Вирхова

Замедление кровотока

- Увеличение вязкости плазмы
- Застой вследствие ограниченной подвижности (постельный режим, передвижение на коляске)

Гиперкоагуляция

- Увеличение активности тромбоцитов и их способности к агрегации, Increased platelet activation and aggregability, повышение растворимого Р селектина, бетатромбомодулина
- Изменения в гемостазе со смещением баланса в сторону прокоагуляции, увеличение содержания фибриногена, ракового прокоагулянта, PAI-1

PAI-1 - ингибитор активатора плазминогена; tPA - тканевой активатор плазминогена

1. Lip GY et al. *Lancet Oncol.* 2002;3:27-34
2. Adapted from Blann AD and Dunmore S Cardiology Research and Practice Volume 2011, Article ID 394740, 11 pages doi:10.4061/2011/394740

Синдром Труссо

- В 1865 году врач Арман Труссо (Armand Trousseau) отметил, что тромбофлебит с эмболизацией может сопровождать висцеральные виды рака
- Через 2 года этот синдром он выявил у себя
- В 1977 году Sack сделал подробное описание синдрома Труссо с указанием патофизиологии и клиники
- Синдром Труссо не входит в систему клинических диагнозов, описывается как «рак-ассоциированная коагулопатия», «гиперкоагуляция, связанная со злокачественным новообразованием», «идиопатическая тромбоэмболия при раке» и др.

Varki A. Blood. Sep 15, 2007; 110(6): 1723–1729.

Патогенез гиперкоагуляции при раке

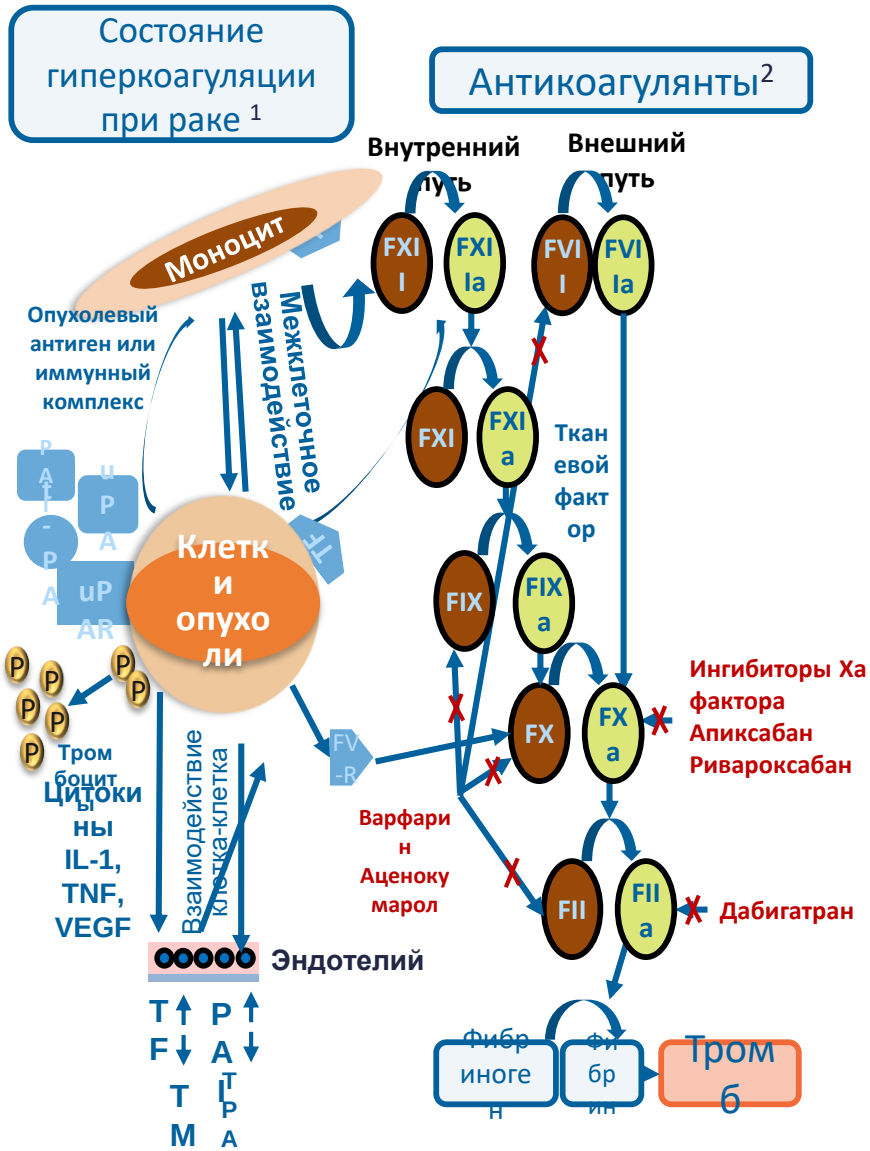

CP, cancer procoagulant; FV-R, factor V receptor; IL-1, interleukin 1; PAI, plasminogen activator inhibitor; TF, tissue factor; TM, thrombomodulin; TNF, tumor necrosis factor; t-PA; tissue plasminogen; uPA, urokinase plasminogen; uPAR, urokinase plasminogen receptor; VEGF, vascular endothelial growth factor

1. С изм. от Kuderer NM et al. *J Clin Oncol*. 2009;27:4902-4911
2. С изм. от Tsoumani ME et al. *Current Pharmaceutical Design*, 2017, Vol. 23,

Оценка риска ВТЭ по Khorana et al

Факторы	Баллы
Локализация рака	
Очень высокий риск (желудок, поджелудочная железа)	2
Высокий риск (легкое, лимфома, онкогинекология, онкоурология (исключая простату))	1
Тромбоциты ≥ 350,000/мм^3	1
Лейкоциты > 11,000/^{3}	1
Гемоглобин < 10 г/дл или использование стимуляторов эритропоэза	1
Индекс массы тела ≥ 35	1

Khorana AA, et al.Blood. 2008;111:4902–7.

Исследование CLOT: дальтепарин по сравнению с АВК при онко-ассоциированных тромбозах

НМГ vs АВК в профилактике рецидива венозной тромбоэмболии у пациентов со злокачественными новообразованиями

CLOT - эффективность

	Дальтепарин	АВК
ТГВ	4,2%	11,0%
Нефатальная ТЭЛА	2,4%	2,8%
Фатальная ТЭЛА	1,5%	2,1%
Всего (ТГВ + ТЭЛА)	8,0%	15,8%

CLOT - безопасность

	Дальтепарин	АВК
Жизнеугрожающие кровотечения	6,0%	4,3%
Все кровотечения	14,1%	19,2%

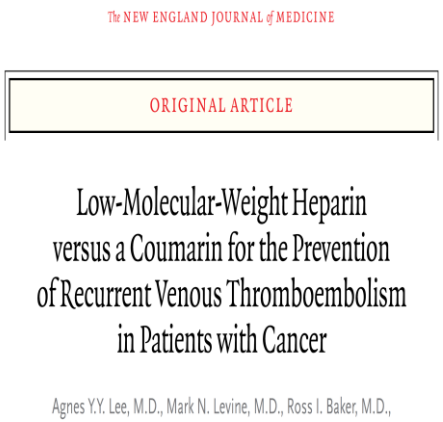
The NEW ENGLAND JOURNAL of MEDICINE

ORIGINAL ARTICLE

Low-Molecular-Weight Heparin versus a Coumarin for the Prevention of Recurrent Venous Thromboembolism in Patients with Cancer

Agnes Y.Y. Lee, M.D., Mark N. Levine, M.D., Ross I. Baker, M.D.,

КАТ – канцер-ассоциированный тромбоз ; НМГ – низкомолекулярные гепарины; ТГВ – тромбоз глубоких вен; ТЭЛА – тромбоэмболия легочной артерии; АВК – антагонисты витамина К

N Engl J Med 2003;349:146-53.

Printed by Eunmee Lee on 5/14/2018 1:38:59 PM. For personal use only. Not approved for distribution. Copyright © 2018 National Comprehensive Cancer Network, Inc., All Rights Reserved.

THERAPEUTIC ANTICOAGULATION FOR VENOUS THROMBOEMBOLISM

- **Anticoagulation options recommended for management of VTE in patients with cancer include regimens involving only one agent (monotherapy options) as well as regimens that use more than one type of agent (combination therapy options). This section lists the recommended regimens, including dosing and duration, as well as a list of contraindications and warnings to help guide treatment selection.[1]**
- **Select regimen based on: Renal failure (C_{cr} <30 mL/min), inpatient/outpatient, FDA approval, cost, ease of administration, monitoring, bleeding risk assessment, and ability to reverse anticoagulation. (See Contraindications and Warnings on VTE-E, 4 of 5).**
- **Baseline laboratory testing: CBC, renal and hepatic function panel, aPTT, and PT/INR.**
- **Follow institutional standard operating procedures (SOPs) for dosing schedules. If no SOPs then use the American College of Chest Physicians (ACCP) recommendations.[2]**
- **Following initiation of anticoagulant: Hemoglobin, hematocrit, and platelet count at least every 2–3 days for the first 14 days and every 2 weeks thereafter or as clinically indicated.**

Monotherapy Options

Agent(s)	Dosing Details[c]
LMWH – preferred for first 6 months in patients with proximal DVT or PE and for prevention of recurrent VTE in patients with advanced metastatic cancer.	
• Dalteparin (category 1)	200 units/kg SC daily for 30 days, then 150 units/kg once daily for 2–6 months[a,3,4]
• Enoxaparin	1 mg/kg SC every 12 hours[d,5-8]
Fondaparinux	5 mg [<50 kg]; 7.5 mg [50–100 kg]; 10 mg [>100 kg] SC daily[9,10]
Unfractionated heparin (UFH) (category 2B)	
• UFH IV then SC	IV 80 units/kg load, then 18 units/kg/h, target aPTT of 2–2.5 x control or per hospital SOPs, then SC 250 units/kg every 12 hours[11]
• UFH SC	SC 333 unit/kg load, then SC 250 units/kg every 12 hours[11,12]
For patients who refuse or have compelling reasons to avoid LMWH,[b] the following direct oral anticoagulants (DOACs) are acceptable alternatives for management of VTE:	
• Apixaban	10 mg orally BID for 7 days, then 5 mg BID[13,14]
• Rivaroxaban	15 mg orally BID for 21 days, then 20 mg daily[15-18]

See next page for Combination Therapy Options

[a]Although each of the LMWH agents has been studied in randomized controlled trials in cancer patients, the efficacy of dalteparin in this population is supported by the highest quality evidence and is the only LMWH approved by the FDA for this indication.[3,19]
[b]Patients may refuse or be poor candidates for LMWH injections because they are painful, inconvenient, and expensive. These factors may contribute to poor compliance with long-term LMWH treatment.
[c]For recommended duration, see Duration of Anticoagulation as Recommended by Guideline on VTE-E, 3 of 5.
[d]Long-term management with enoxaparin dosing of 1 mg/kg SC every 12 hours has not been tested in cancer patients.

Note: All recommendations are category 2A unless otherwise indicated.
Clinical Trials: NCCN believes that the best management of any patient with cancer is in a clinical trial. Participation in clinical trials is especially encouraged.

Continued

Version 1.2018, 03/22/18 © National Comprehensive Cancer Network, Inc. 2018, All rights reserved. The NCCN Guidelines® and this illustration may not be reproduced in any form without the express written permission of NCCN®.

Субанализ AMPLIFY у онкологических пациентов оценка эффективности и безопасности лечения у пациентов с активным раком по сравнению с пациентами без онкологического заболевания

Исходный статус	Рецидив ВТЭ/смерть от ВТЭ		Большое кровотечение	
	Апиксабан	Эноксапарин/ варфарин	Апиксабан	Эноксапарин/ варфарин
Активный рак, % (n/N)	**3,7** (3/81)	**6,4** (5/78)	**2,3** (2/87)	**5,0** (4/80)
ОР (95% ДИ)	**0,56** (0,13–2,37)		**0,45** (0,08–2,46)	
Рак в анамнезе, % (n/N)	**1,1** (2/179)	**6,3** (11/175)	**0,5** (1/184)	**2,8** (5/179)
ОР (95% ДИ)	**0,17** (0,04–0,78)		**0,20** (0,02–1,65)	
Активный рак или рак в анамнезе, % (n/N)	**1,9** (5/260)	**6,3** (16/253	**1,1** (3/271)	**3,5** (9/259)
ОР (95% ДИ)	**0,30** (0,11–0,82)		**0,32** (0,09–0,16)	
Нет активного рака или рака в анамнезе, % (n/N)	**2,3** (54/2349)	**2,3** (55/2382)	**0,5** (12/2405)	**1,7** (40/2430)
RR (95% CI)	**0,99** (0,69–1,44)		**0,30** (0,16–0,58)	
Различия между популяциями *P* для взаимодействия	**0,07**		**0,83**	

Результаты лечения апиксабаном по сравнению с эноксапарином/варфарином у онкологических пациентов были сходными со всей популяцией в исследовании AMPLIFY

ДИ – доверительный интервал; ОР – относительный риск; ВТЭ – венозная тромбоэмболия

1. Agnelli G et al. J Thromb Haemost 2015. doi: 10.1111/jth.13153. [Epub ahead of print]; **2.** Инструкция по применению лекарственного препарата для медицинского применения ЭЛИКВИС®.

ADAM VTE: характеристика исследования

- Первичная точка безопасности
  - Большое кровотечение, включая фатальное (по ISTH).
- Вторичная точка эффективности
  - Рецидивы симптомной ВТЭ, включая рецидив ТГВ, ТЭЛА и фатальной ТЭЛА
- Вторичная точка безопасности комбинированная
  - По ISTH большое кровотечение включая фатальное кровотечение и клинически значимое небольшое (КЗНБ) кровотечение

- 300 пациентов с ВТЭ
- Рак различной локализации
- Апиксабан vs дальтепарин
- 6 месяцев лечения/профилактики
- Конечная точка безопасности (ISTH большое кровотечение)

ВТЭ – венозная тромбоэмболия, ТЭЛА – тромбоэмболия легочной артерии, ТГВ – тромбоз глубоких вен; ISTH - International Society on Thrombosis and Haemostasis.

McBane RD et al. Oral presentation at ASH December 1st to 4th 2018, San Diego, CA, USA. Abstract number 421.

ADAM VTE: Оценка безопасности

	Апиксабан (N = 145)	Дальтепарин (N = 142)	*P*
Первичная точка			
Большое кровотечение	0 (0%)	2 (1,4%)	0,14
Вторичная точка			
Большое + КЗНБ кровотечение	9 (6,2%)	9 (6,3%)	0,88

КЗНБ – клинически значимое небольшое;

McBane RD et al. Oral presentation at ASH December 1st to 4th 2018, San Diego, CA, USA. Abstract number 421.

ADAM VTE
Вторичные точки: рецидив ВТЭ

	Апиксабан (N = 145)	Далтепарин (N = 142)	*P*
Рецидив ВТЭ	1 (0,7%)	9 (6,3%)	0,03
Голень	0	4	
Верхние конечности	0	2	
ТЭЛА	0	1	
Селезенка	0	2	
Церебральная эмболия	1	0	
Артериальный тромбоз	1 (0,7%)	1 (0,7%)	

ВТЭ – венозная тромбоэмболия; ТЭЛА – тромбоэмболия легочной артерии;

McBane RD et al. Oral presentation at ASH December 1st to 4th 2018, San Diego, CA, USA. Abstract number 421.

ADAM VTE : Выводы авторов

- Для лечения рак-ассоциированной ВТЭ:
- Апиксабан был связан с очень низкой частотой кровотечений и рецидива венозного тромбоза по сравнению с дальтепарином.
- Апиксабан хорошо переносился, пациенты в большей степени были удовлетворены терапией и реже прекращали терапию по сравнению с группой дальтепарина.
- Эти данные свидетельствуют в пользу применения апиксабана для лечения рак-ассоциированной ВТЭ.

McBane RD et al. Oral presentation at ASH December 1st to 4th 2018, San Diego, CA, USA. Abstract number 421.

CARAVAGGIO: апиксабан в лечении венозной тромбоэмболии у пациентов с раком – дизайн исследования

Исследование III фазы, проспективное, рандомизированное, открытое слепое (Probe) по конечным точкам

Критерии включения

- Взрослые пациенты ≥ 18 years
- Впервые диагностированный, объективно подтвержденный: симптомный или непредвиденный проксимальный ТГВ нижних конечностей или симптомная ТЭЛА или непредвиденная ТЭЛА в сегменты или более проксимальные легочные артерии
- Любой тип рака (кроме базально-клеточной или скваматозно-клеточной карциномы кожи, первичная опухоль мозга или внутримозговые метастазы или острая лейкемия)

Критерии исключения

- ECOG статус III or IV
- Ожидаемая продолжительность жизни < 6 месяцев
- Активное кровотечение, гемоглобин < 8 г/дл (5.0 ммоль/л) или тромбоциты<75x10^9/л или ГИТ в анамнезе
- Клиренс креатинина < 30 мл/мин
- Неконтролируемая гипертензия (сист АД > 180 mmHg или диаст АД > 100 mmHg
- Тромбэктомия, кава-фильтр или тромболизис, используемые в лечении события
- Три или больше доз АВК до рандомизации
- Терапевтические дозы НМГ, фондапаринукса ини НФГ более чем за 72 часа до рандомизации

N=116

R

Апиксабан 10 мг x 2 раза в течение 7 дней → Апиксабан 5 мг x 2 раза в течение 6 месяцев

Далтепарин 200 IU/кг x 1 раз в течение 1 месяца → Далтепарин 150 IU/кг x 1 раз в течение 5 месяцев

Период последующего наблюдения 30 дней

Первичные конечные точки эффективности

- Объективно подтвержденный рецидив ВТЭО во время периода наблюдения, комбинированная точка: проксимальный ТГВ нижних конечностей, ТГВ верхних конечностей (симптомный), ТЭЛА.
- **Первичная конечная точка безопасности**
  Большие кровотечения по ISTH

Страны:
Италия, бельгия, Франция, Израиль, Голландия, Испания

Спонсор исследования: Fadoi Foundation, Bristol-Myers Squibb
Гл. исследователь: Giancarlo Agnelli

*Investigator Sponsored research. Study design, data collection and interpretation were conducted independently, financial support only was provided by Bristol-Myers Squibb/Pfizer Alliance

BID, twice daily, DVT, deep vein thrombosis; ECOG, Eastern Cooperative Oncology Group; PE, pulmonary embolism; PET, positron emission tomography; QD, once daily; R, randomized; VTE, venous thromboembolism

ClinicalTrials.gov Identifier: NCT03045406

Результаты: конечная точка эффективности

	Апиксабан N=576	Далтепарин N=579	Отношение рисков (95% ДИ)	P
Рецидив ВТЭ, n (%)	32 (5.6)	46 (7.9)	0.63 (0.37–1.07)	<0.001 для «не хуже» 0.08 для превосходства
Рецидив ТГВ, n (%)	13 (2.3)	15 (2.6)	0.87 (0.34–2.21)	
Рецидив ТЭЛА, n (%)	19 (3.3)	32 (5.5)	0.54 (0.29–1.03)	
ТЭЛА со смертельный исходом, n (%)	4 (0.7)	3 (0.5)	1.93 (0.40–9.41)	

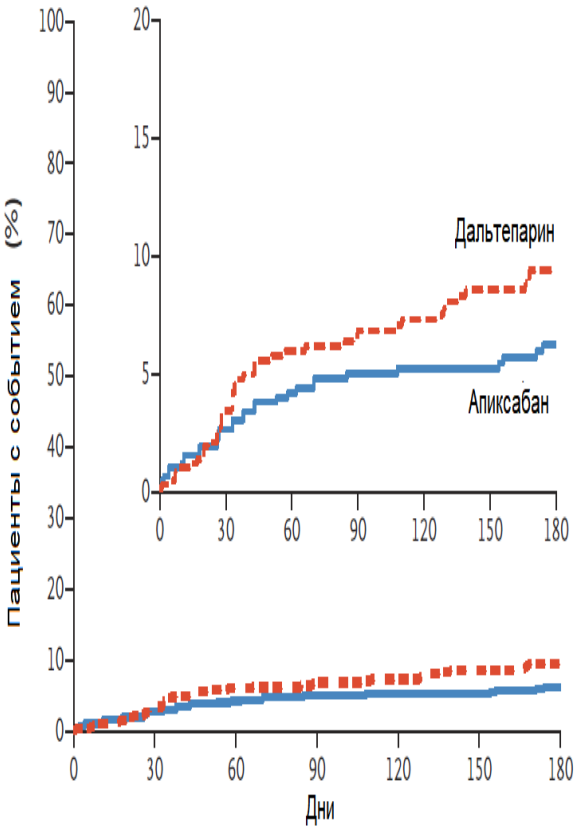

Agnelli G et al. N Engl J Med 2020 Mar 29; [e-pub]. (https://doi.org/10.1056/NEJMoa1915103)

Первичные и вторичные точки безопасности

	Апиксабан N=576	Дальтепарин N=579	Отношение рисков (95% ДИ)	P
Большие кровотечения, n (%)	22 (3.8)	23 (4.0)	0.82 (0.40–1.69)	0.60
Большие кровотечения из ЖКТ, n (%)	11 (1.9)	10 (1.7)	1.05 (0.44–2.50)	
Большие кровотечения, не из ЖКТ, n (%)	11 (1.9)	13 (2.2)	0.68 (0.21–2.20)	
КЗНБ, n (%)	52 (9.0)	35 (6.0)	1.42 (0.88-2.30)	
Большие и КЗНБ, n (%)	70 (12.2)	56 (9.7)	1.16 (0.77-1.75)	

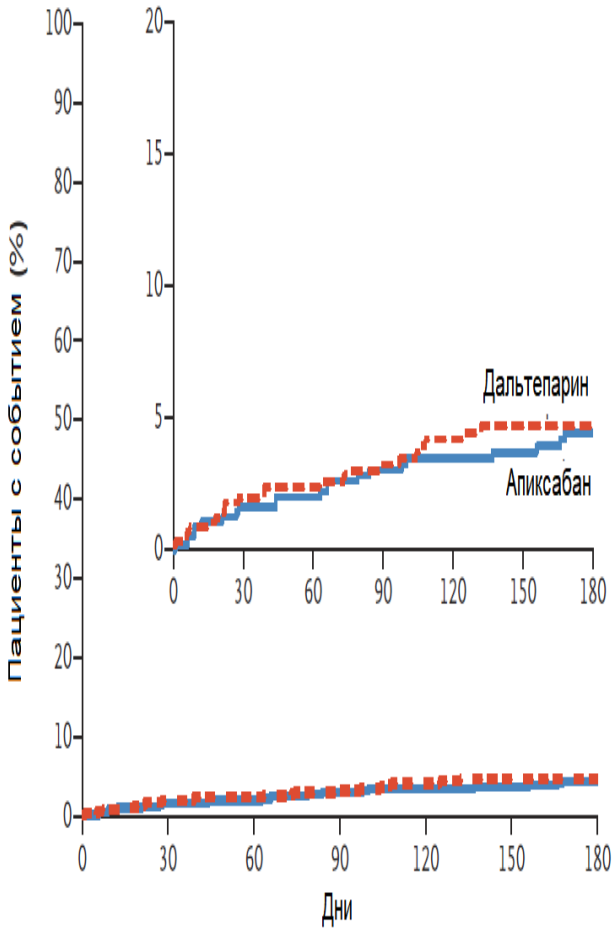

Agnelli G et al. N Engl J Med 2020 Mar 29; [e-pub]. (https://doi.org/10.1056/NEJMoa1915103)

Выводы авторов

- В исследовании CARAVAGGIO пероральный прием апиксабана **не уступал** подкожному введению дальтепарину для лечения венозной тромбоэмболии, связанной с раком.

- Не наблюдалось увеличения риска большого кровотечения, в частности, из желудочно-кишечного тракта.

- **Результаты исследования CARAVAGGIO расширяют долю онкологических пациентов с тромбозом, которые имеют право на лечение пероральными прямыми антикоагулянтами, включая пациентов с раком желудочно-кишечного тракта**

Agnelli G et al. N Engl J Med 2020 Mar 29; [e-pub]. (https://doi.org/10.1056/NEJMoa1915103)

Суб-анализ CARAVGGIO: Эффективность и безопасность апиксабана по сравнению с далтепарином у пациентов с онко-ассоциированном тромбозом при сочетанном применении с противоопухолевой терапией

Данные исследования

Онкологические заболевания
Пациенты с активным раком или раком, диагностированным в течение 2 лет до начала лечения

ВТЭО
Симптомный или случайно выявленный проксимальный ТГВ, симптомная или случайно выявленая ТЭЛА

Число участников
1155:
Апиксабан – 576
Дальтепарин – 579

Противоопухолевые препараты
Апиксабан – 58.3% пациентов
Дальтепарин – 57.3% пациентов

Конечные точки
- Рецидив ВТЭО в течение 6 месяцев
- Большое кровотечение в течение 72 часов после приема препарата
- Клинически небольшое кровотечение
- Смерть по любым причинам

Verso, M. et al. European Journal of Cancer 148, (2021).

Влияние совместного применения противоопухолевых препаратов и апиксабана или дальтепарина на рецидивы и частоту кровотечений у пациентов с онко-ассоциированными тромбозами

	Апиксабан (N = 576)	Дальтепарин (N = 579)	ОР	95% ДИ
Первичные конечные точки эффективности, n (%)				
Рецидив ВТЭО	32 (5.6)	46 (7.9)	0.63	0.37-1.07
Рецидив ТГВ	13 (2.3)	15 (2.6)	0.87	0.34-2.21
Рецидив ТЭЛА	19 (3.3)	32 (5.5)	0.54	0.29-1.03
Первичные конечные точки безопасности, n (%)				
БК	22 (3.8)	23 (4.0)	0.82	0.40-1.69
Вторичные конечные точки, n (%)				
Рецидив ВТЭО или БК	51 (8.9)	66 (11.4)	0.70	0.45-1.07
КЗНБК	52 (9.0)	35 (6.0)	1.42	0.88-2.30
БК или КЗНБК	70 (12.2)	56 (9.7)	1.16	0.77-1.75
Смерть от всех причин	135 (23.4)	153 (26.4)	0.82	0.62-1.09
Бессобытийная выживаемость	422 (73.3)	397 (68.6)	1.36	1.05-1.76

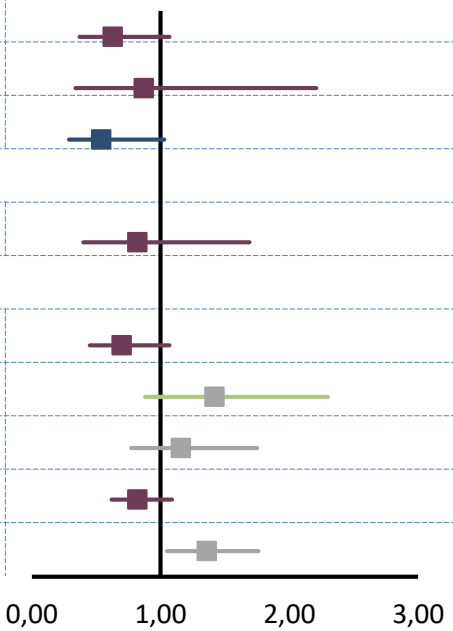

Частота рецидивов ВТЭО и больших кровотечений в группах были сравнимы

Verso, M. et al. European Journal of Cancer 148, (2021).
БК – большие кровотечения, КЗНБК – клинически значимые небольшие кровотечения

Влияние совместного применения противоопухолевых препаратов и апиксабана или дальтепарина на рецидивы и частоту кровотечений у пациентов с онко-ассоциированными тромбозами

“Одновременное применение противоопухолевых препаратов не влияло на риск рецидива ВТЭ или большого кровотечения у пациентов, получавших апиксабан или дальтепарин по поводу онко-ассоциированного тромбоза”

Систематический обзор и метаанализ: ПОАК при ВТЭ, ассоциированной с онкологическим заболеванием

Исследование	ПОАК, % событий	НМГ, % событий	ОР	95% ДИ	
Рецидивирующая ВТЭ					
Эдоксабан (Hokusai VTE Cancer)	6,51	8,78	0,74	0,48	1,14
Ривароксабан (SELECT-D)	3,45	8,37	0,41	0,17	0,97
Апиксабан (Caravaggio)	5,56	7,94	0,70	0,45	1,08
Большие кровотечения					
Эдоксабан (Hokusai VTE Cancer)	5,56	3,24	1,71	0,95	3,08
Ривароксабан (SELECT-D)	5,42	2,96	1,83	0,69	4,86
Апиксабан (Caravaggio)	3,82	3,97	0,96	0,54	1,71
Клинически значимое не-большое кровотечение					
Эдоксабан (Hokusai VTE Cancer)	12,26	8,21	**1,49**	1,04	2,16
Ривароксабан (SELECT-D)	12,32	3,45	**3,57**	1,58	8,07
Апиксабан (Caravaggio)	9,03	6,04	1,49	0,99	2,26

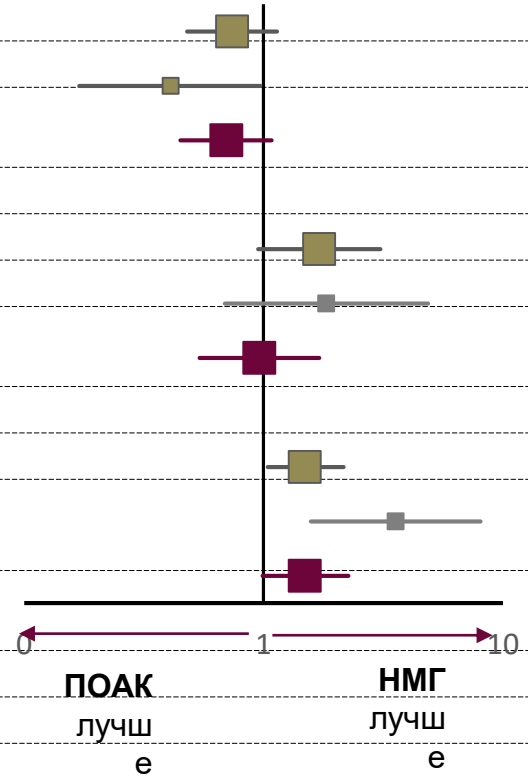

Mulder FI et al. Blood. 2020;136(12):1433-1441;
Sabatino J et al. JACC CardioOncology 2020;2(3):428-440

*Величина маркера ОР соответствует статистической мощности исследования

Систематический обзор и метаанализ: ПОАК при ВТЭ, ассоциированной с онкологическим заболеванием

Желудочно-кишечное кровотечение					
Эдоксабан (Hokusai VTE Cancer)	3,83	1,15	**0,30**	0,12	0,74
Ривароксабан (SELECT-D)	3,94	1,96	0,50	0,15	1,63
Апиксабан (Caravaggio)	1,91	1,73	0,90	0,39	2,11

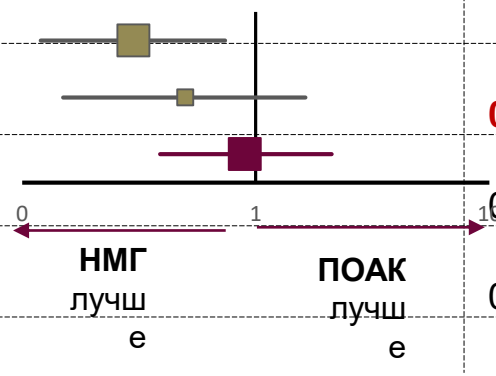

Mulder FI et al. Blood. 2020;136(12):1433-1441;
Sabatino J et al. JACC CardioOncology 2020;2(3):428-440

*Величина маркера ОР соответствует статистической мощности исследования

Апиксабан в исследовании реальной практики продемонстрировал лучшую эффективность по сравнению с варфарином и НМГ по снижению риска рецидива ВТЭ у пациентов с активным раком, в том числе у пациентов различного риска тромбоза[1,2]

14 000 пациентов с ВТЭ и активным раком

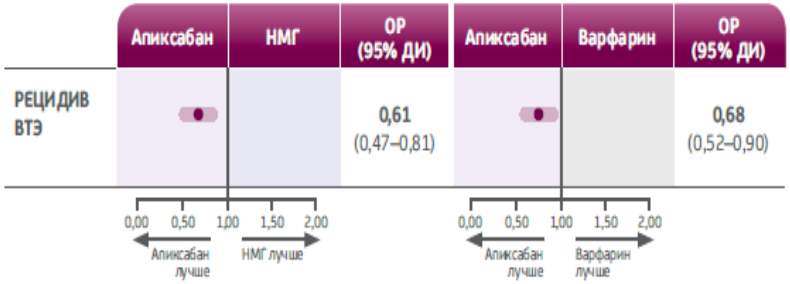

- Апиксабан продемонстрировал лучшую эффективность по снижению риска рецидива ВТЭ у пациентов с активным раком, в том числе у пациентов различного риска тромбоза по сравнению со стандартной терапией НМГ/варфарин
- Применение препарата Апиксабана у пациентов с активным раком по сравнению с НМГ приводило к снижению риска большого и КЗНБ-кровотечения и рецидива ВТЭ:

Рецидив ВТЭ	Большое кровотечение	КЗНБ-кровотечение
39%	37%	19%

1. Cohen A et al. Safety and Effectiveness of Apixaban, LMWH and Warfarin Among Venous Thromboembolism (VTE) Patients with Active Cancer: A Subgroup Analysis of VTE Risk Scale. 61st American Society of Hematology (ASH) Annual Meeting & Exposition 2019 in Orlando, FL, USA, 7th to 10th December 2019. 2. Cohen A et al. Safety and Effectiveness of Apixaban, LMWH, and Warfarin Among Venous Thromboembolism Patients with Active Cancer: A Retrospective Analysis Using Four US Claims Databases. 61st American Society of Hematology (ASH) Annual Meeting & Exposition 2019 in Orlando, FL, USA, 7th to 10th December 2019.

Апиксабан демонстрировал благоприятный профиль безопасности и большую эффективность по сравнению с НМГ и варфарином по ряду показателей

По сравнению с варфарином, весь период наблюдения

риск большого кровотечения

-28%

95% ДИ 0.55-0.95

риск ЖКК

-39%

95% ДИ 0.41-0.92

риск ВЧК

-73%

95% ДИ 0.09-0.81

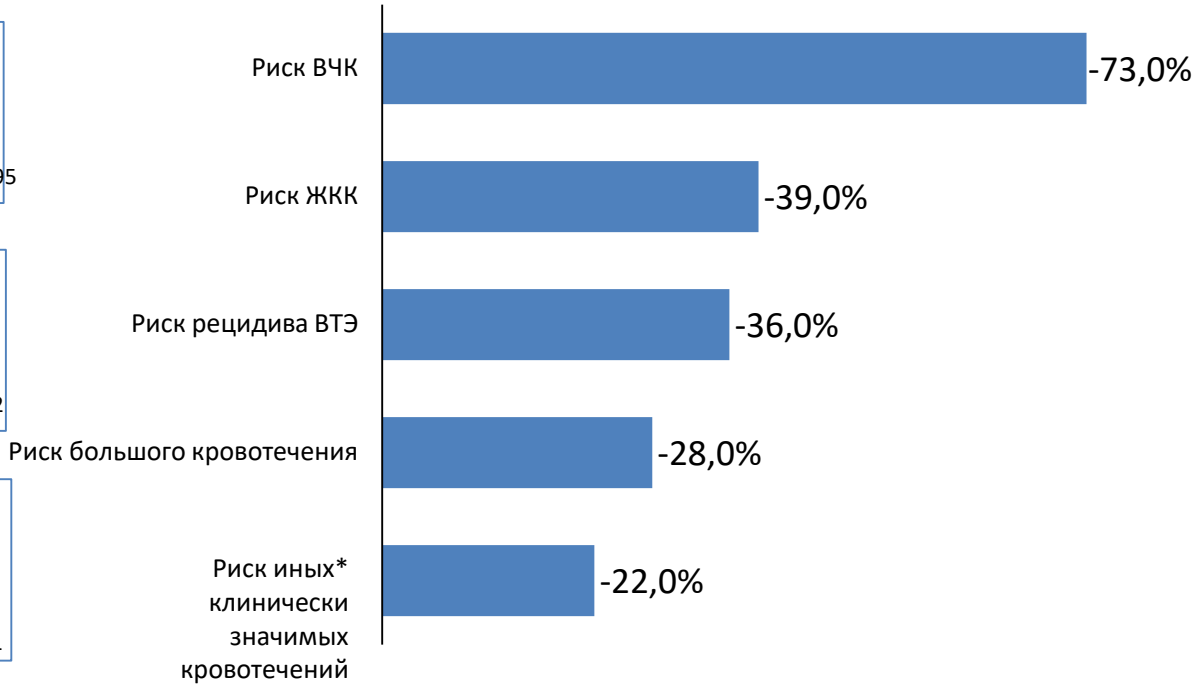

Cohen A et al. Thromb Haemost. 2021;121(3):383-395

ЖКК – желудочно-кишечное кровотечение, ВЧК – внутричерепное кровотечение, *не ЖКК и не ВЧК

Рекомендации NICE по ведению пациентов с ВТЭ; ПОАК – первый выбор

NICE National Institute for Health and Care Excellence

Venous thromboembolic diseases: diagnosis, management and thrombophilia testing

NICE guideline [NG158]Published date: 26 March 2020

- Рассмотреть возможность применения ПОАК у пациентов с активным раком и подтвержденным ТГВ или ТЭЛА
- Если применение ПОАК невозможно, то показано применение НМГ в виде монотерапии или НМГ с переходом на АВК

Anticoagulation treatment for DVT or PE with active cancer

1.3.15 Offer people with active cancer and confirmed proximal DVT or PE anticoagulation treatment[5] for 3 to 6 months. Review at 3 to 6 months according to clinical need. For recommendations on treatment after 3 to 6 months see the section on long-term anticoagulation for secondary prevention. **[2020]**

1.3.16 When choosing anticoagulation treatment for people with active cancer and confirmed proximal DVT or PE, take into account the tumour site, interactions with other drugs including those used to treat cancer, and the person's bleeding risk. **[2020]**

1.3.17 Consider a direct-acting oral anticoagulant (DOAC)[5] for people with active cancer and confirmed proximal DVT or PE. **[2020]**

1.3.18 If a DOAC is unsuitable consider LMWH alone or LMWH concurrently with a VKA[5] for at least 5 days, or until the INR is at least 2.0 in 2 consecutive readings, followed by a VKA on its own. **[2020]**

1.3.19 For people with confirmed DVT or PE and cancer that is in remission, follow the recommendations in the section on anticoagulation treatment for confirmed DVT or PE. **[2020]**

https://www.nice.org.uk/guidance

Апиксабан включен в рекомендации NCCN по ведению пациентов с онко-ассоциированным тромбозом 2021

August 2021

NCCN Guidelines Version 2.2021
Cancer-Associated Venous Thromboembolic Disease

National Comprehensive Cancer Network®

DOACs (preferred for patients without gastric or gastroesophageal lesions)[a]

- Apixaban (category 1)
  - 10 mg PO every 12 hours for 7 days followed by 5 mg PO every 12 hours[12-15,30,31]
- Edoxaban (category 1)
  - Initial therapy with LMWH[b,3,4] or UFH[c,5] for at least 5 days followed by edoxaban 60 mg PO daily (or 30 mg PO daily in patients with Cockcroft-Gault estimated CrCl 30–50 mL/min or weight <60 kg or concomitant potent p-glycoprotein inhibitors)[d,6,7]
- Rivaroxaban
  - 15 mg PO every 12 hours for the first 21 days followed by 20 mg daily[8-11]

[b] Apixaban may be safer than edoxaban or rivaroxaban for patients with gastric or gastric esophageal lesions (category 2B)

Апиксабан категория I – 10 мг 2 раза в день – 7 дней, в последующем – 5 мг 2 раза в день

“Апиксабан может быть безопасней эдоксабана и ривароксабана у пациентов с поражением желудка или пищевода/желудка”

NCCN Clinical Practice Guidelines in Oncology

Апиксабан включен в рекомендации ASH (Американского Общества Гематологов)

CLINICAL GUIDELINES

blood advances

February 2021

American Society of Hematology 2021 guidelines for management of venous thromboembolism: prevention and treatment in patients with cancer

- **Рекомендация 20**. При онко-ассоциированном тромбозе *предлагается* использовать ПОАК (ривароксабан и апиксабан) или НМГ в рамках инициальной антикоагулянтной терапии.
- **Рекомендация 21**. При онко-ассоциированном тромбозе *рекомендуется* отдавать предпочтение НМГ перед НФГ в рамках инициальной антикоагулянтной терапии.
- **Рекомендация 22**. При онко-ассоциированном тромбозе *предлагается* отдавать предпочтение НМГ перед фондапаринуксом в рамках инициальной антикоагулянтной терапии.
- **Рекомендация 23**. При онко-ассоциированном тромбозе *предлагается* отдавать предпочтение ПОАК (ривароксабан, апиксабан, эдоксабан) перед НМГ в рамках длительной (3-6 мес.) антикоагулянтной терапии.
- **Рекомендация 24**. При онко-ассоциированном тромбозе *предлагается* отдавать предпочтение ПОАК (ривароксабан, апиксабан, эдоксабан) перед АВК в рамках длительной (3-6 мес.) антикоагулянтной терапии.
- **Рекомендация 25**. При онко-ассоциированном тромбозе *предлагается* отдавать предпочтение НМГ перед АВК в рамках длительной (3-6 мес.) антикоагулянтной терапии
- **Рекомендация 26**. При выявлении бессимптомной (инцидентной) ТЭЛА у онкологического пациента *предлагается* отдавать предпочтение длительной антикоагулянтной терапии перед динамическим наблюдением.
- **Рекомендация 27**. При выявлении субсегментарной ТЭЛА у онкологического пациента *предлагается* отдавать предпочтение длительной антикоагулянтной терапии перед динамическим наблюдением.

Blood Adv. 2021 Feb 23;5(4):927-974. doi:10.1182/bloodadvances.2020003442

Обзор обновленных рекомендаций по ведению пациентов с онко-ассоциированным тромбозом 2020

November 2020

The Oncologist®

Update on Guidelines for the Management of Cancer-Associated Thrombosis

Michael B. Streiff,[a] Syed Ali Abutalib,[b] Dominique Farge,[c,d] Martina Murphy,[g] Jean M. Connors,[e,f,h] Gregory Piazza[e,f,g]
[a]Division of Hematology, Department of Medicine, The Johns Hopkins University School of Medicine, Baltimore, Maryland, USA; [b]Cancer Treatment Centers of America, Chicago, Illinois, USA; [c]Unité de Médecine Interne: Maladies Auto-immunes et Pathologie Vasculaire (UF 04), Université de Paris, IRSL, Recherche clinique appliquée à l'hématologie, Paris, France; [d]Department of Medicine, McGill University Health Center, Montreal, Canada; [e]Harvard Medical School, Boston, Massachusetts, USA; [f]Cardiovascular Medicine Division at the Brigham and Women's Hospital, Boston, Massachusetts, USA; [g]Division of Hematology/Oncology, University of Florida, Gainesville, Florida, USA; [h]Brigham and Womens Hospital and Dana-Farber Cancer Institute, Boston Massachusetts, USA

Guideline Recommendations for Cancer-Associated Treatment in Medical Oncology Patients

Four RCTs comparing LMWH (dalteparin) with DOACs for the treatment of CAT have been completed, including HOKUSAI VTE Cancer (edoxaban), SELECT-D (rivaroxaban), and ADAM VTE and Caravaggio (apixaban) [28–31]. In each study, patients were followed for at least 6 months. DOACs were shown to be noninferior to dalteparin for recurrent VTE and major bleeding. Bleeding was more common in patients with GI malignancies taking edoxaban and rivaroxaban compared with dalteparin [28, 29]. In contrast, apixaban was not associated with an increased risk of bleeding compared with dalteparin in the ADAM and Caravaggio trials [30, 31]. All the guidelines have incorporated DOACs into their treatment recommendations [6, 10–12,

Обзор рекомендаций по ведению пациентов с онко-ассоциированным тромбозом

Было проведено четыре РКИ, сравнивающих НМГ (далтепарин) с ДОАК для лечение онко- ассоциированных тромбозов, в том числе HOKUSAI VTE Cancer (эдоксабан), SELECT-D (ривароксабан), и ADAM VTE и Caravaggio (апиксабан). В каждом исследовании пациенты наблюдались не менее 6 месяцев. ПОАК не уступали далтепарину по частоте рецидивов ВТЭ и большого кровотечения. Чаще наблюдались кровотечения у пациентов с опухолями ЖКТ получавших эдоксабан и ривароксабан по сравнению с далтепарином. **В отличие от них, применение апиксабана не было связано с повышенным риском кровотечения по сравнению с далтепарином в исследованиях ADAM и CARAVAGGIO.**

ПРАКТИЧЕСКИЕ РЕКОМЕНДАЦИИ ПО ПРОФИЛАКТИКЕ И ЛЕЧЕНИЮ ТРОМБОЭМБОЛИЧЕСКИХ ОСЛОЖНЕНИЙ У ОНКОЛОГИЧЕСКИХ БОЛЬНЫХ

Коллектив авторов: Сомонова О.В., Антух Э.А., Долгушин Б.И., Елизарова А.Л., Сакаева Д.Д., Сельчук В.Ю., Трякин А.А., Черкасов В.А.

DOI: 10.18027/2224-5057-2020-10-3s2-47

RUSSCO

3.1.4. Прямые оральные антикоагулянты (ПОАК) для лечения и вторичной профилактики венозных тромбоэмболических осложнений у онкологических больных

Таблица 3. Рекомендуемые прямые оральные антикоагулянты для лечения венозных тромбоэмболических осложнений у онкологических больных

	Острая фаза (5–7 дней)	Длительная терапия (3–6 мес.)	Продолженная профилактика (>6 мес.)
Апиксабан	По 10 мг 2 раза в сутки, 7 дней	По 5 мг 2 раза в сутки	По 2,5 мг 2 раза в сутки
Дабигатран этексилат	По 150 мг 2 раза в сутки; минимальная длительность приема — 5 дней	По 150 мг 2 раза в сутки	По 150 мг 2 р/сутки
Ривароксабан	По 15 мг 2 раза в сутки, 21 день	По 20 мг 1 раз в сутки	По 20 мг 1 раз в сутки

CHEST 2021 update

June 2021

DOACs in Cancer-Associated Thrombosis (CAT)

PICO Question:

Should LMWH vs. oral Xa inhibitor be provided for treatment phase therapy in patients with acute venous thromboembolism in the setting of cancer ("cancer-associated thrombosis")?

Guidance Statement:

16. In patients with acute VTE in the setting of cancer ("cancer-associated thrombosis") we recommend an oral Xa inhibitor (apixaban, edoxaban, rivaroxaban) over LMWH for the initiation and treatment phases of therapy (strong recommendation, moderate-certainty evidence).

Remark: Edoxaban and rivaroxaban appear to be associated with a higher risk of gastrointestinal major bleeding than LMWH in patients with CAT and a luminal gastrointestinal malignancy while apixaban does not. Apixaban or LMWH may be the preferred option in patients with luminal GI malignancies.

У пациентов с онко- ассоциированным тромбозом мы рекомендуем отдавать предпочтение ингибиторам Ха –фактора (апиксабан , эдоксабан, ривароксабан) перед НМГ для начальной и основной терапии.

Эдоксабан и реваpоксабан ассоциировались с более высоким риском желудочно-кишечного кровотечения, чем НМГ у пациентво с онко-ассоциированными тромбозом и просветным гастроинтенстинальным ранком, в отличие от апиксабан.

Апиксабан или НМГ могут быть предпочтительной опцией у пациентов с просветным ЖК раком.

Antithrombotic Therapy for VTE Disease: Second Update of the CHEST Guideline and Expert Panel Report – Executive Summary (2021), doi: https://doi.org/10.1016/j.chest.2021.07.056.

Применение антикоагулянтов у пациентов со злокачественным новообразованием (30 дней от момента постановки диагноза)

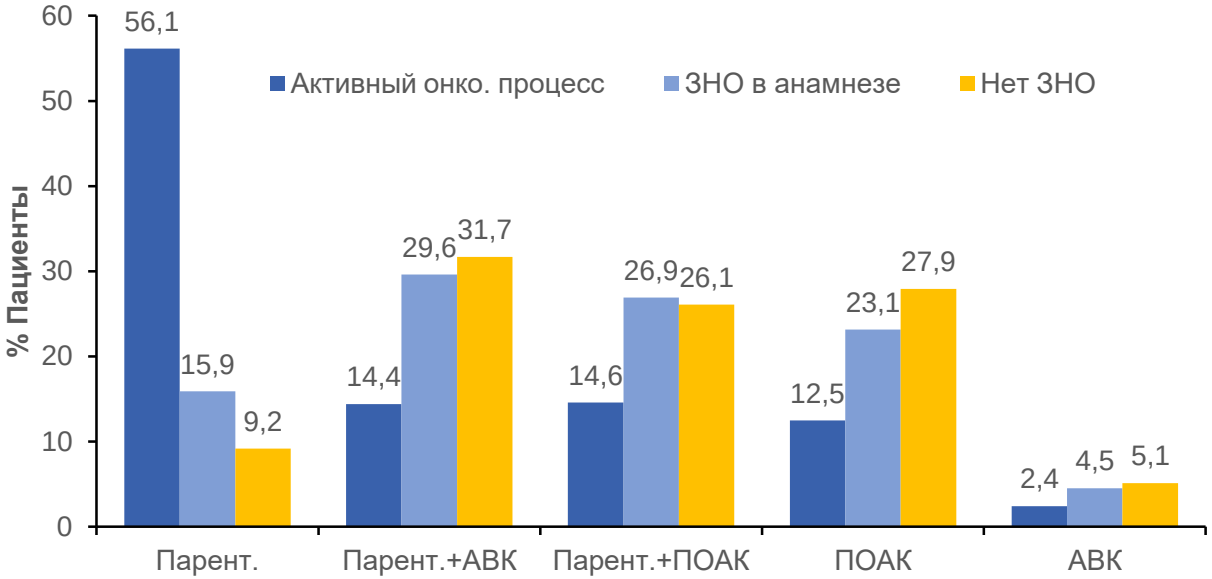

Weitz J. at al clinical characteristics and initial treatment of patients with CAT. Results from Garfield VTE registry. Poster PB 460 presented at ISTH 2017.

ПОАК – прямые оральные антикоагулянты, АВК – антагонисты витамина К, ЗНО – злокачественные новообразования.

Заключение:

- Подходы к терапии ВТЭО у пациентов с активным раком отличаются от пациентов без рака или с раком в анамнезе.
- В соответствии с клиническими рекомендациями, большинство пациентов с активным раком получают НМГ для лечения ВТЭО
- НОАК назначаются почти 25% пациентам с активным раком

Новые пероральные антикоагулянты в лечении ВТЭО у онкологических пациентов

Против:

- Недостаточно изучено взаимодействие к противоопухолевыми препаратами
- Нет доказательной базы относительно улучшения выживаемости
- Небольшая продолжительность исследований

За:

- Пероральный прием
- Фиксированная доза
- Отсутствие необходимости лабораторного контроля
- Отсутствие риска гепарин-индуцированной тромбоцитопении

Клинический пример 1

СЛУЧАЙ ЛЕЧЕНИЯ ТРОМБОЗА ПРАВЫХ КАМЕР СЕРДЦА И НИЖНЕЙ ПОЛОЙ ВЕНЫ У ПАЦИЕНТКИ С ЗАБРЮШИННОЙ САРКОМОЙ

Пациентка Ш., 45 лет.

Анамнез:

- ЛГМ с 2000 г., стойкая ремиссия
- 10.2015 – экстирпация матки с придатками по поводу лейомиосаркомы цервикального канала T1aN0M0
- летом 2018 года – продолжительный сухой кашель
- с сентября 2018 года замечает постоянную усталость, появление одышки при незначительной физической нагрузке
- с октября 2018 – боли в животе, тошнота, рвота, пальпируемое образование, увеличение объема живота

Пациентка Ш., 45 лет.

Анамнез:

- обследование у онкологов по м/ж

- 19.11.2018 – КТА: образование с инвазией и тромбом НПВ до уровня ПП

- 21.11.2018 – ЭхоКГ: тромб из НПВ в ПП с флотацией через ТК в ПЖ, назначена антикоагулянтная профилактика НМГ
- отказ от оперативного лечения по м/ж, направлена во ВЦЭРМ

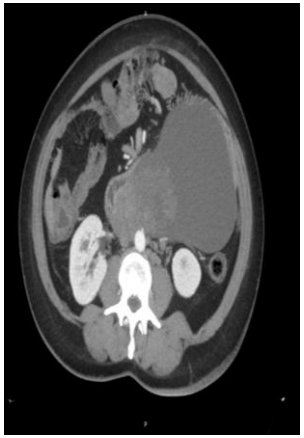

КТА: КТ-картина образования 125х180х80 мм, более вероятно, расположенного по ходу листка брюшины и

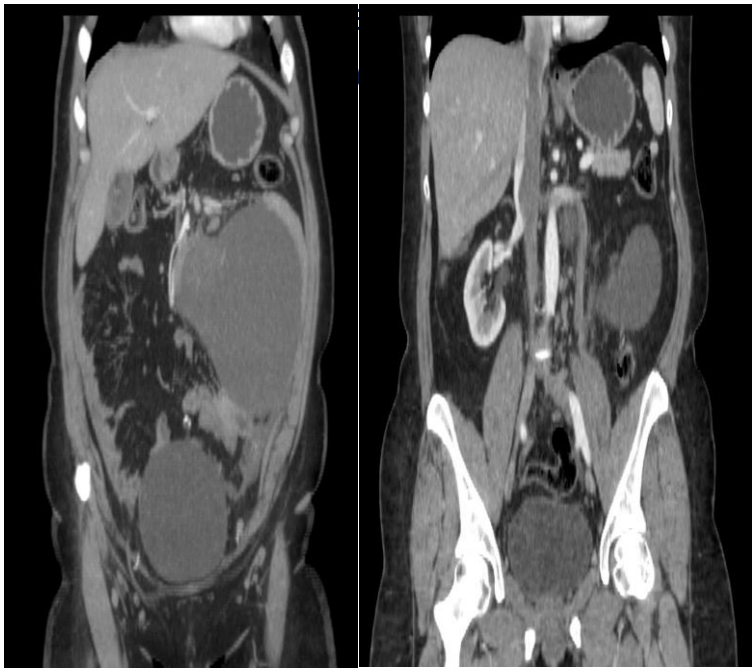

ЭХО-КГ: В нижней полой вене и в правых камерах тромб-опухоль?, его размеры в правых камерах 7.5 см х 18 мм с тонкой перемычкой посередине его длины. Тромб неправильной формы с 2-мя головками, проникает в правый желудочек через трикуспидальный клапан, к стенкам предсердия и створкам не припаян. Тромб на 2/3 перекрывает просвет нижней полой вены. Кровоток в устье НПВ турбулентный.

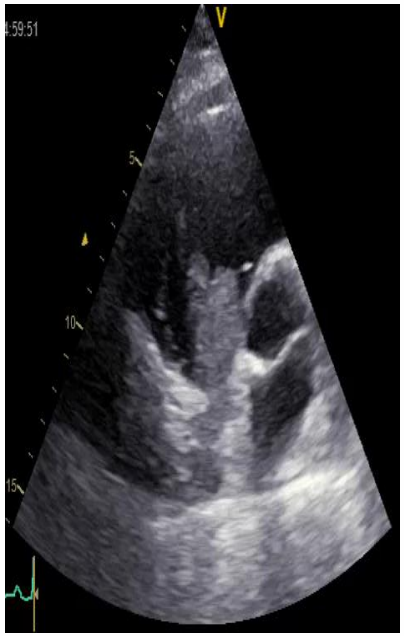

КТА ОГК: Данных за ТЭЛА нет. Тромб в нижней полой вене, распространяющийся в правое предсердие, из правого предсердия – в правый желудочек.

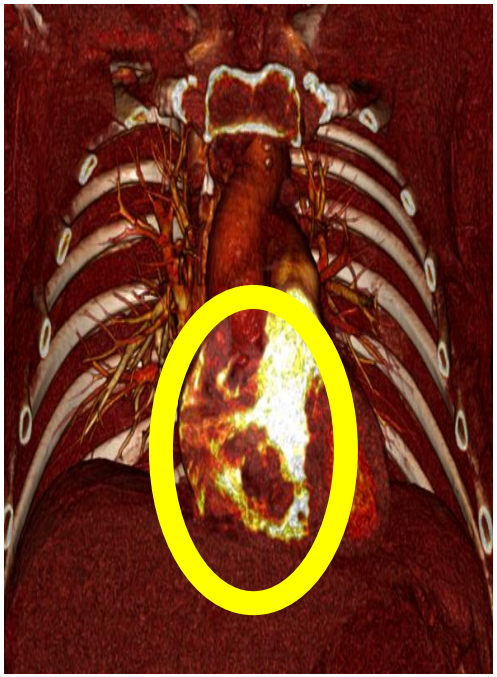

КТА ОГК: Очаг в S8 слева

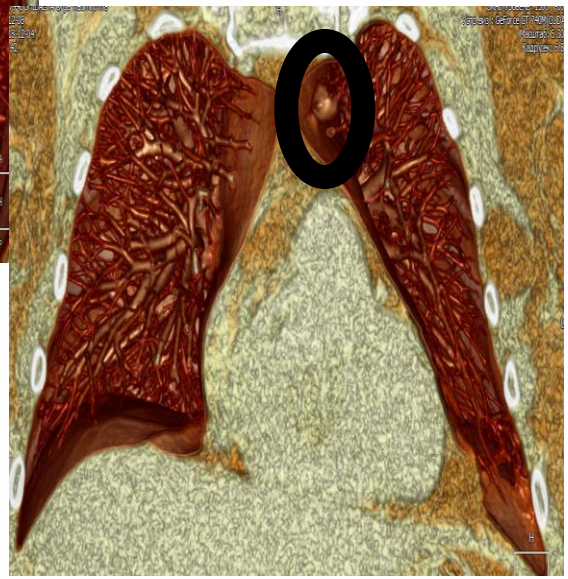

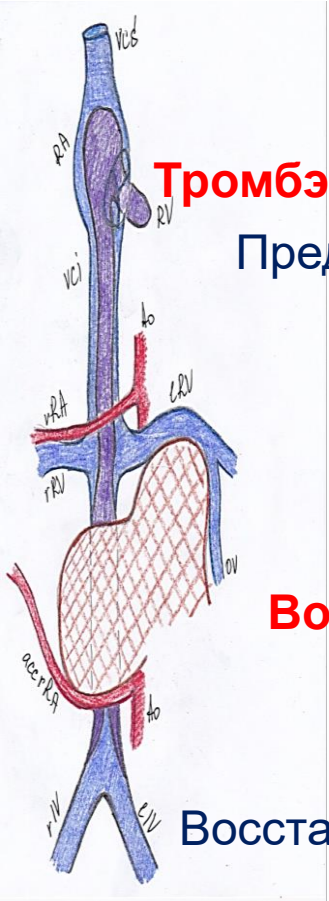

Тактика: основные вопросы

Тромбэктомия из полостей сердца и НПВ

Предупреждение легочной эмболизации

Сохранение перфузии ЦНС

Удаление опухоли (?)

Сохранение перфузии печени

Сохранение правой почки

Восстановление целостности(?)НПВ

Сохранение венозного оттока

Сохранение целостности аорты

Восстановление целостности органов ЖКТ

Полная стерно-лапаротомия. Полная правая висцеральная ротация. Мобилизация ДПК и головки ПЖЖ по Кохеру.

Удаление тромба из НПВ, ПП, ПЖ в условиях ИК и ТККП.

Тромбэктомия из НПВ. Удаление внеорганной опухоли с резекцией инфраренального сегмента НПВ, аорты, добавочной почечной артерии справа, ДПК, тощей кишки длиной 15 см.

Циркулярный шов брюшной аорты. Тонкокишечный анастомоз по типу «бок-в-бок».

Время: 11.30-20.35 (9 ч 05 мин)
Кровопотеря 2000 мл.

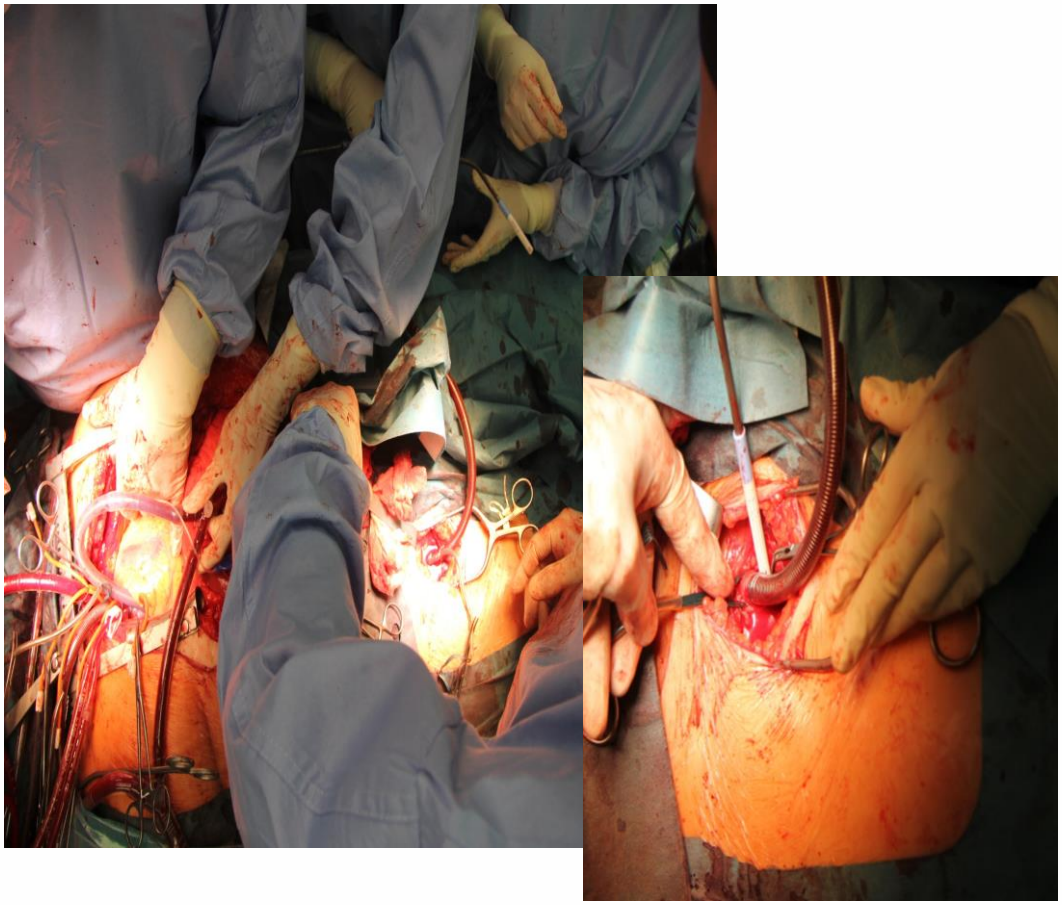

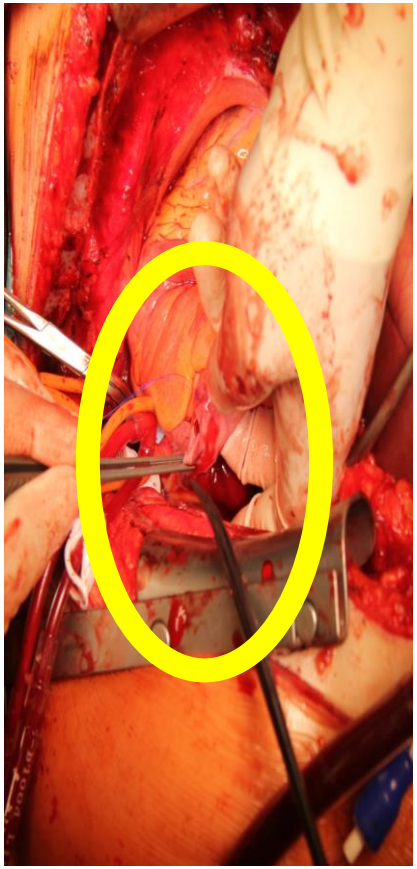

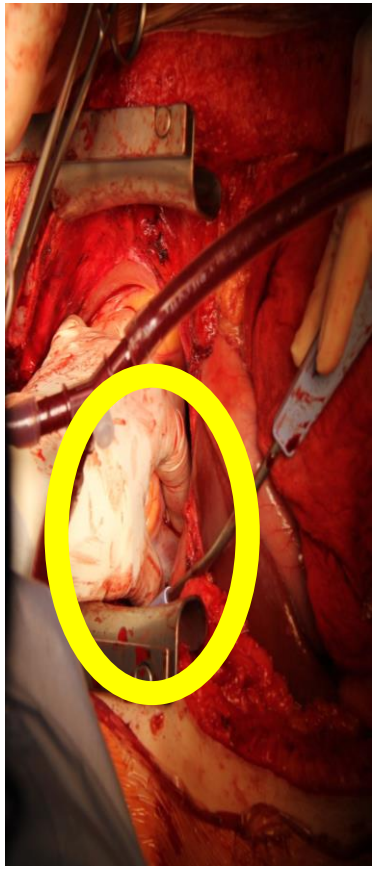

06/12/2018 15:03:13
V
5
37
3:07 HR

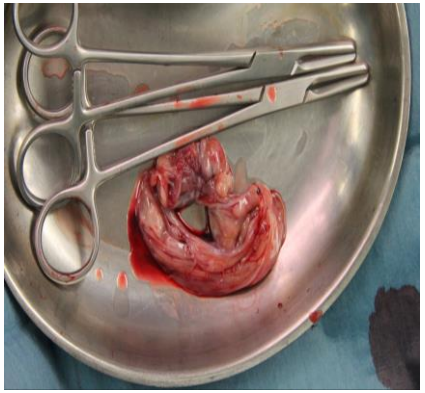

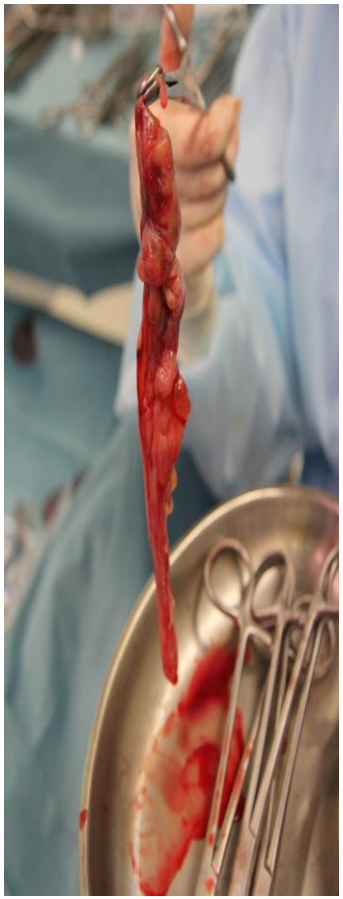

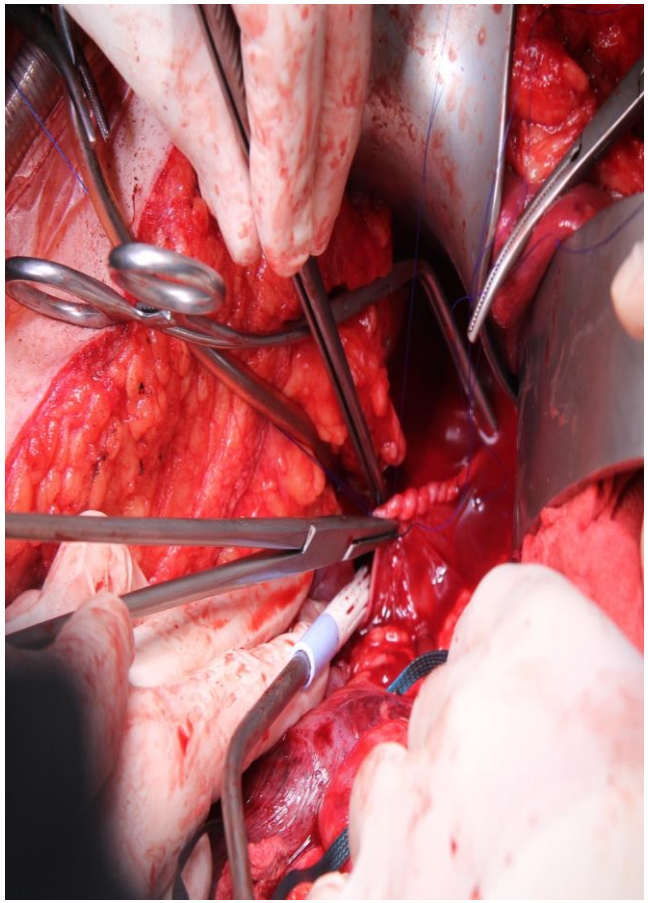

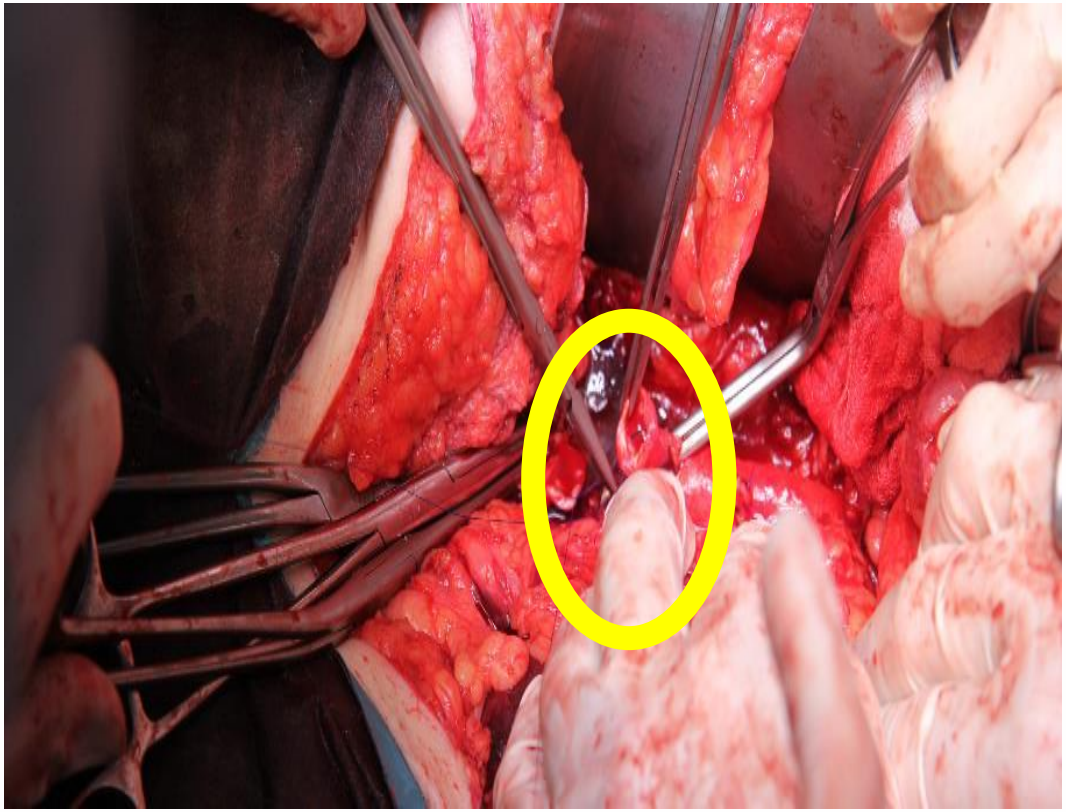

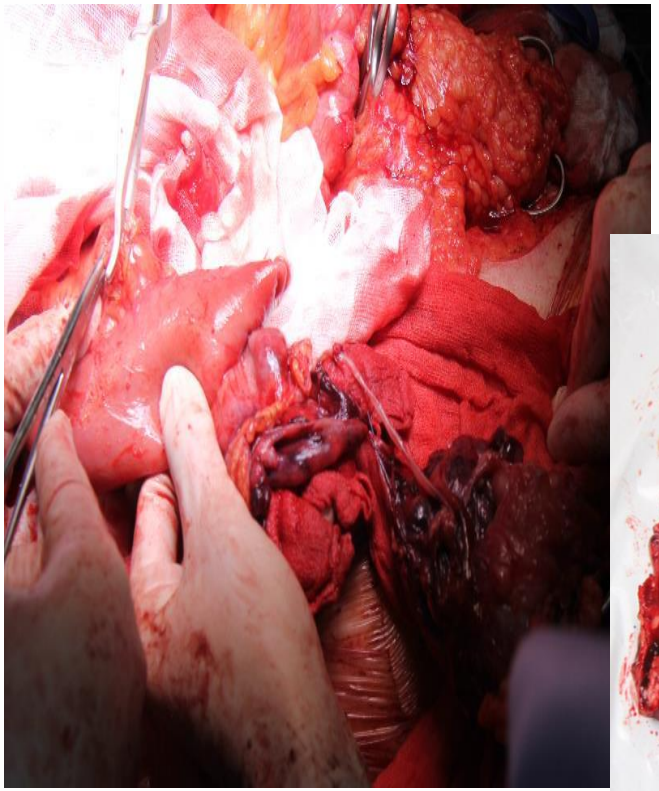

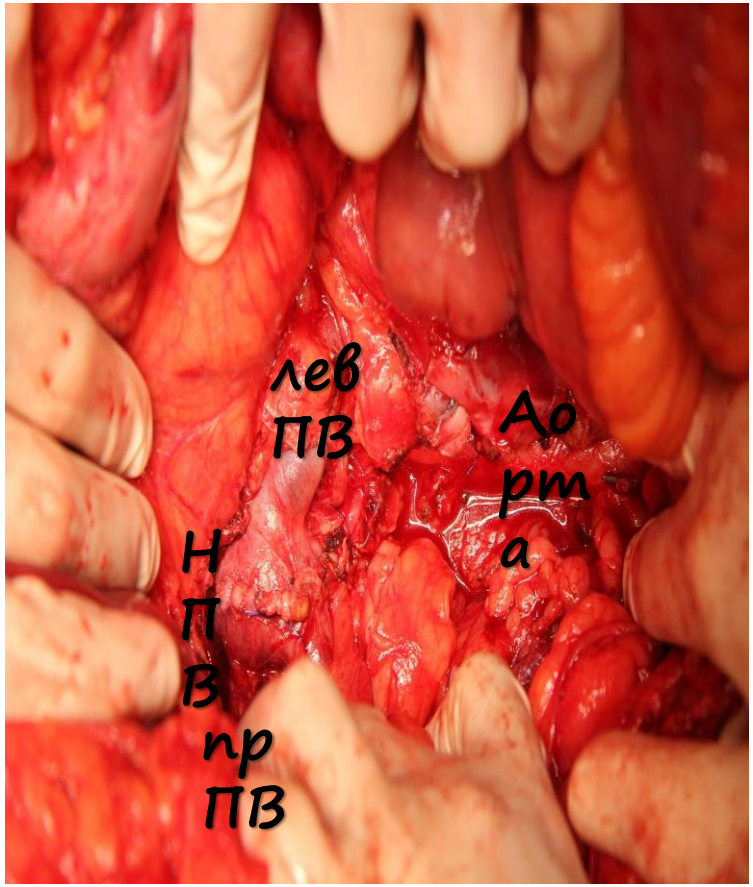
лев
ПВ
Аорта
НПВ
пр
ПВ

Патоморфологическое исследование:

Злокачественная полиморфоклеточная опухоль забрюшинного пространства (Липосаркома?)

ИГХ: Рецидив лейомиосаркомы

Послеоперационное ведение:

В ОРИТ – 4 суток
Активизация – 2-е сутки
Выписка – 15-е сутки после операции.
Лечение НМГ в течение 7 дней.
С 8-го дня апиксабан 5 мг 2 раза в день

Последующее наблюдение (follow-up) 12 месяцев.
Проведена II линия ПХТ.
По данным КТ без локального рецидива, МТС в легких без динамики. Тромбоза НПВ, глубоких вен нижних конечностей не выявлено.

Клинический пример 2

Пациентка С.,(64года) обследована и прошла лечение в клинике ВЦЭРМ им. А.М. Никифорова МЧС России (Отделение онкологии, гематологии и трансплантации костного мозга) с 10.02.2021г. по 24.03.2021г.

ДИАГНОЗ ОСНОВНОЙ. C50.4 . Инвазивная карцинома левой молочной железы, неспецифированный тип T1N1 M0 (II A стадия). ER +, PR +, Her2 -, пролиферативная активность Ki67 - до 21%. Молекулярный тип рака молочной железы: HER 2 negative (Luminal B-like)

СОПУТСТВУЮЩИЕ ЗАБОЛЕВАНИЯ. Тромбоз подколенной вены справа от 10.03.2021г. Варикозная болезнь. Варикозное расширение вен обеих нижних конечностей. Хроническая венозная недостаточность III ст. правой нижней конечности II ст. левой нижней конечности. Зажившая язва н/3 правой голени. РЧА БПВ и удаления притоков на голени по Варади на правой нижней конечности от 22.01.2021г.

Гипертоническая болезнь III стадии. Степень артериальной гипертензии 3->2, риск ССО 4. ИБС. Стенокардия напряжения I фк Бронхиальная астма, смешанного генеза, персистирующее течение, частично контролируемая. Абдоминальное ожирение III ст. Нарушенная толерантность к углеводам. Дислипидемия. Цереброваскулярная болезнь. Атеросклероз БЦА со стенозами до 40%. Последствия ОНМК в ВББ. Энцефалопатия II ст. смешанного генеза (дисциркуляторная и дисметаболическая). Распространенный остеохондроз позвоночника. Миома матки.

Клинический пример 2

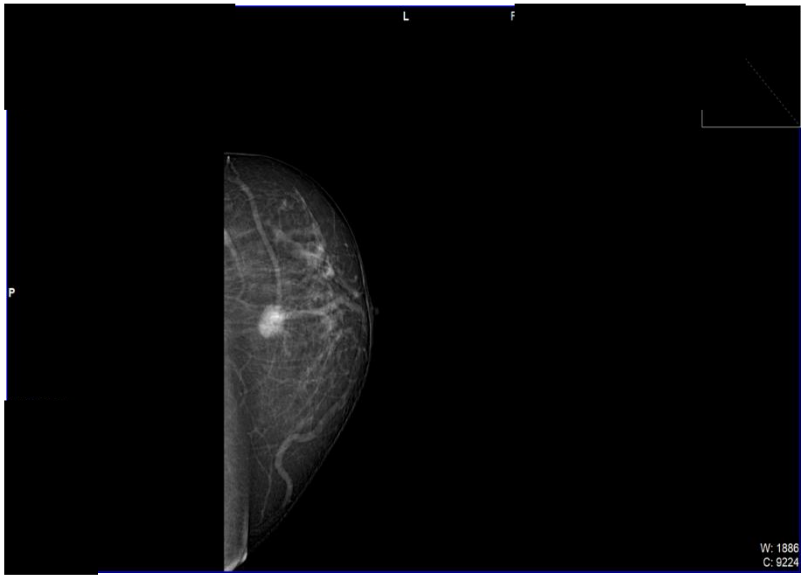

<u>Маммография 12.01.2021.</u> В верхних квадрантах левой молочной железы на границе наружных квадрантов определяется высокоинтенсивное образование с лучистыми контурами 2,0*1,7см .

<u>15.01.2021.Трепан-биопсия образования левой молочной железы.</u> Гистологическое исследование 21.01.2021: инвазивная карцинома левой молочной железы, неспецифированный тип.

<u>16.02.2021 выполнена операция радикальная резекция левой молочной железы с лимфодиссекцией.</u>

Течение послеоперационного периода гладкое.

Гистологическое исследовании 04.03.2021: Инвазивная карцинома левой молочной железы, неспецифированный тип (размер опухоли в наибольшем измерении 1,9 см). По Elston и Ellis: умеренной степени злокачественности (G1) - 5 баллов (2+2+1). В 1 из 24 лимфатических узлах клетчатки - микрометастаз рака, размером 0,6мм. Хирургические края резекции - без опухолевого роста.

Клинический пример 2

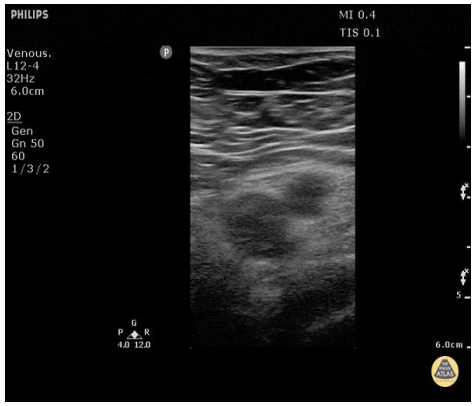

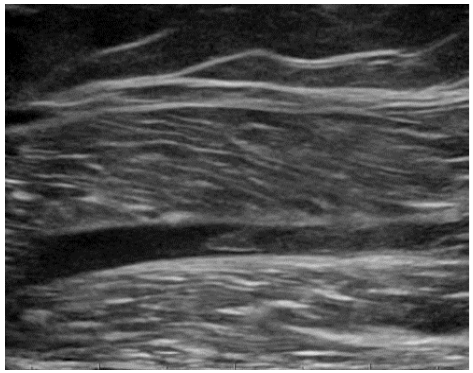

<u>Триплексное исследование вен нижних конечностей 15.02.2021</u>

- ЗАКЛЮЧЕНИЕ: Состояние после РЧА БПВ и удаления притоков на голени по Варади на правой нижней конечности от 22.01.2021. Признаки перенесенного тромбофлебита малой подкожной вены на правой нижней конечности. Глубокие бедренные, подколенные, большеберцовые, суральные вены обеих нижних конечностей проходимы. **<u>Признаков текущего или перенесенного флеботромбоза в глубоких венах бедра и голени нет</u>**. УЗ-признаки варикозной болезни вен нижних конечностей с трансформацией просвета БПВ и притоков, МПВ слева. Несостоятельность сафено-феморального и сафено-поплитеального соустья слева. Несостоятельные перфорантные вены в проекции обеих голеней.
- **<u>Триплексное исследование вен нижних конечностей 10.03.2021</u>**
- ЗАКЛЮЧЕНИЕ: Состояние после РЧА БПВ и удаления притоков на голени по Варади на правой нижней конечности от 22.01.2021. **<u>Тромбоз подколенной вены правой нижней конечности. Просвет вены заполнен рыхлыми тромботическими массами. Протяженность тромба около 7 см без признаков флотации</u>**. Признаки перенесенного тромбофлебита малой подкожной вены на правой нижней конечности в фазе неполной реканализации. УЗ-признаки варикозной болезни вен нижних конечностей с трансформацией просвета БПВ и ее притоков на протяжении левой НК. Варикозная трансформация просвета МПВ обеих НК.
- **<u>Триплексное исследование вен нижних конечностей 18.03.2021</u>**
- ЗАКЛЮЧЕНИЕ: Варикозная болезнь вен нижних конечностей в виде варикозной трансформации притоков БПВ слева и ствола МПВ слева. Состояние после РЧА БПВ и удаления притоков справа от 22.01.2021. Признаки ранее перенесенного тромбофлебита подкожных вен справа. **<u>Тромбоз подколенной вены справа с признаками начальной реканализации.</u>**

Динамика уровня Д-димера

Клинический пример 2

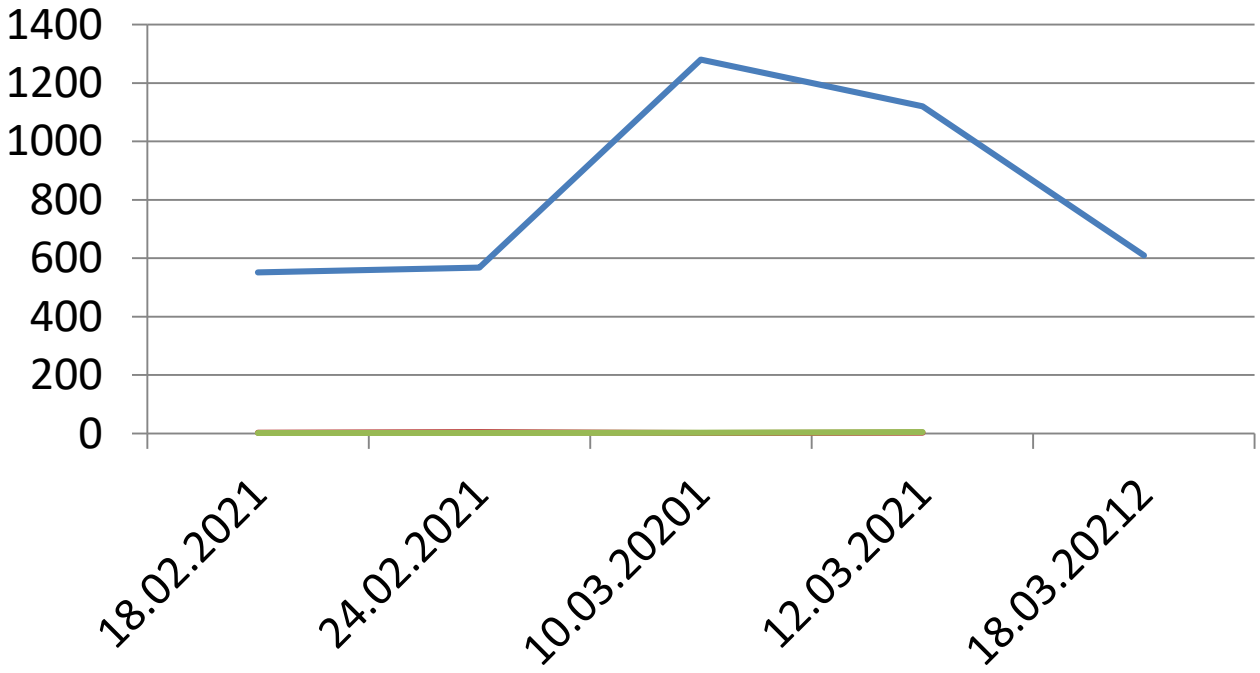

Клинический пример 2

ПРОВЕДЕНО ЛЕЧЕНИЕ: режим, диета**, эликвис 10 мг 2 раза в день**, изоптин 240 мг утром, 120 мг вечером, моксонидин 0,4 вечером, таросемид 5 мг утром, омепразол 20 мг 3 раза в день, ингаляции атровент и пульмикорт, в\в дексаметазон 8 мг 2 раза в день, кетарол 2,0 в\в 3 раза в день, цефтриаксон по 1 гр 2 раза в день, гептрал 400 мг в\в кап.

1 цикл адьювантной химиотерапии АС доксорубицин 60 мг\м2- 125 мг, циклофосфан 600 мг\м2- 1250 мг в 1 д., ондансетрон 8 мг 3 раза в день

РЕКОМЕНДОВАНО:

Наблюдение онколога, кардиолога по мету жительства.

Продолжить кардиотропную терапию.

Прием апиксабана 5 мг 2 раза в день длительно.

При тошноте – ондансетрон 4-8 мг внутримышечно, или таблетированный прием (1 таб 2-3 раза в день).

Контроль клинического анализа крови с развернутой лейкоформулой 30.03.2021г. оценка результатов терапевтом или онкологом по месту жительства, при снижении уровня нейтрофилов менее 1.0 Гига/л – в условиях лечебного учреждения по месту жительства сделать подкожную инъекцию Филграстима (лейкостим/нейпоген/нейпомакс) 300 мкг, однократно;

При развитии мукозита полости рта раствор «Тантум Верде» и раствор хлоргексидина - полоскание полости рта 6 -8 раз в сутки, нистатин по 1 таб рассасывать каждые 2 часа.

При диарее прием «Лоперамид» по 2 таб. 4 раза через 6 часов в течение суток, затем по 1-2 таб. после каждого жидкого стула.

При повышении температуры выше 38 градусов приём «Ципрофлоксацин» по 500 мг внутрь 2 раза в сутки 7 дней.

Прием эссенциале-форте по 1 капс. 3 раза в день в течение 1 месяца.

Прием высококалорийной пищи, в рацион питания включить телятину, печень, нежирные сорта рыбы, творог, мор-ковь, гранат.

Прием жидкости в течение суток 2-3 литров, контроль гидробаланса, при задержке жидкости дополнительно диувер 5 мг.

Госпитализация в отделение гематологии, онкологии и трансплантации костного мозга ФГБУ ВЦЭРМ им А.М. Никифорова МЧС России для продолжения лечения 12.04.2021г. с направлением

Благодарю за внимание